Dott. GIAN ANGELO AMBROSOLI

Note cliniche ed istologiche su di un caso di Purpura Annularis Teleangiectodes (Majocchi)

Estratto dalla Rivista
L'Ospedale Maggiore
N. 6, Giugno 1913.

25 FEB 26
LIBRARY

Milano
Tip. A. ANTONINI & C.
Via Moscova, 17
1913

Dott. GIAN ANGELO AMBROSOLI

Note cliniche ed istologiche su di un caso di Purpura Annularis Teleangiectodes (Majocchi)

Estratto dalla Rivista
L'Ospedale Maggiore
N. 6, Giugno 1913.

Milano
Tip. A. ANTONINI & C.
Via Moscova, 17
1913

Digitized by the Internet Archive
in 2016

https://archive.org/details/b22466940

25 FEB 26

La Purpura Annularis Teleangiectodes è una dermatosi, sulla quale il Majocchi per primo ebbe a fermare la sua attenzione nel 1887: accolta oggimai definitivamente fra le entità nosologiche cutanee, si discute tuttavia sulla sua eziologia e sul posto che merita di occupare fra le porpore; se si debba cioè collocare fra le porpore essenziali o fra le sintomatiche.

La prima osservazione fu dal Majocchi pubblicata nel 1895 sotto la speciale e bene appropriata denominazione di Purpura Annularis Teleangiectodes; con essa il Majocchi incluse la malattia nella classe delle dermatosi maculose, e più particolarmente nel genere delle porpore; e coi qualificativi di figurazione e di angiettasica, ne riassunse gli attributi morfologici e la differenziò dalle altre forme di porpora. Di poi in una classica memoria letta il 29 maggio 1904 alla Regia Accademia delle Scienze dell'Istituto di Bologna, e pubblicata nel 1905, col contributo di sette casi, in base a nuovi fatti clinici ed a nuove ricerche istologiche, il Majocchi ne completò il quadro nosografico, tracciando una magistrale minutissima descrizione della dermatosi.

In seguito la malattia del Majocchi fu osservata da Brandweiner (3), Hammer (6), Kren (8), Arndt (1), Ehrmann (4), Ferrari (5), Herxheiner und Kohler (7), Balzer et Galup (2), Vignolo-Lutati (17), Sachs (13), Tranwinski (14), Verrotti (16), Radaelli (12), Ossola (11), Lindenheim (9), Oppenheim (10), Truffi (15), ecc.; in tutto poco più di una ventina di casi pubblicati

costituiscono la letteratura di questa interessante e rara dermatosi.

Avendo avuta l'opportunità di studiare un caso tipico di Purpura Annularis Teleangiectodes del Majocchi, di corredarlo di tutti gli esami collaterali desiderabili, di seguirne il decorso fino a guarigione, credo utile cosa riferire quanto di preciso ebbi ad osservare, sia riguardo all'obbiettività clinica, che riguardo al reperto istologico. Ho potuto seguire questo studio sotto la direzione ed il controllo del chiarissimo Primario dott. Bertarelli e del chiarissimo prof. Pasini, ai quali rinnovo vivi ringraziamenti.

Storia Clinica: G. G., d'anni 18, falegname, entrato nel Comparto Cutanei dell'Ospedale Maggiore il 22 settembre 1912.

Anamnesi. — Nulla di notevole nel gentilizio; e neppure nei precedenti personali dell'ammalato. Normali i primi atti fisiologici: nulla ricorda delle malattie della prima infanzia; frequentò la scuola fino ai 12 anni (3ª elementare) lavorò in seguito come fabbro, ed ora, da tre anni, come falegname: nè l'uno, nè l'altro mestiere furono soverchiamente gravosi. Ebbe sempre alimento sufficiente e sano; abitò luoghi salubri.

Quanto alle cause presunte ed all'inizio della dermatosi l'ammalato dice che sul principio dello scorso luglio ebbe un giorno ad avvertire, improvvisamente, mentre attendeva al proprio lavoro, bruciore e prurito alla parte esterna del piede sinistro, per lo che, avendo messo a nudo la parte, constatò la presenza in detta regione di una chiazza d'infiltrazione, arrossata, che già presentava allora le dimensioni di una moneta da due soldi. Interrogato ripetutamente, se allora esistessero alle gambe macchie simili a quelle che oggi presenta (macchie purpuriche) l'ammalato lo nega recisamente. In pochi giorni la chiazza infiltrata si piodermizzò facendosi più rossa, più dolente, e ricoprendosi di pustole e poi di croste. Essendosi l'a. in quell'occasione recato dal me-

dico, questi gli ordinò impacchi di sublimato, che fece ripetutamente con esito negativo.

Pochi giorni dopo avere avvertita la lesione dolorosa, di cui sopra, ed anche dopo l'applicazione degl'impacchi di sublimato, l'ammalato notò il comparire alla parte dorso laterale del piede sinistro. (in vicinanza alla lesione primitiva, sulla quale era stato applicato l'impacco di sublimato) delle prime macchioline rosse, che l'ammalato dice simili alle presenti e dello stesso colore. Queste macchie vennero occupando tutta la parte dorsale del piede sinistro, poi iniziarono pure alla parte dorsale del piede destro, che fu in breve anch' esso completamente invaso, mentre già a sinistra le macchie avevano risalita la gamba, occupandone prima la parte anteriore, e diffondendosi poi gradatamente alla posteriore e su, su fino alla coscia, seguite con poco ritardo dal risalire di lesioni simili anche alla gamba ed alla coscia destra.

Il malato dice che il diffondersi di queste macchie era da principio progressivo e rapido; al momento del suo ingresso nell'ospitale era ancora progressivo, ma assai più lento.

Le macchie purpuriche insorsero in ottime condizioni di salute, e non furono mai accompagnate da alcun sintomo generale (febbre o dolori articolari, o muscolari, o nevralgie) e le lesioni non furono mai per se stesse dolorose o pruriginose.

Stato presente. — L'a. ha senso di pieno benessere e nulla vi ha di anormale nello stato soggettivo generale. Individuo di robusta costituzione; scheletro regolare (non si nota alle ossa alcuna di quelle deformazioni, che potrebbero far pensare alla sifilide ereditaria) nutrizione buona, muscolatura bene sviluppata. Nulla di notevole all'esame del capo e del collo, (nessuna stigmata di eredo-sifilide). Normale lo sviluppo del sistema venoso; normale lo stato delle arterie palpabili; non arterio-sclerosi diffusa; polso valido, regolare, pressione arteriosa normale. Negativo l'esame dei polmoni, del

cuore e degli organi ipocondriaci; integro il sistema nervoso e muscolare.

Esami collaterali.

Esame delle orine: Quantità 1500, colorito giallo chiaro, limpida, reazione acida, P. S. 1018, cloruri 7.50%, albumina assente, zucchero assente, urea gr. 8,967%, urobilina presente, indacano assente, emoglobina assente, Emoglobina assente (Meyer negativo).

Al microscopio: rari leucociti, e rari elementi epiteliali dell'ultima porzione delle vie urinarie. Non emazie, non cilindri.

Esame del sangue: prelevato dal dito indice il giorno 5 ottobre alle ore 15 dopo un pasto misto: Tasso emoglobinico (Fleisch) 95, Globuli rossi (Thoma-Zeiss): 4.300.000; Globuli bianchi: 6.200.

Esame microscopico. — Globuli rossi di forma e volume normale. Non macro, nè microciti. Non normo, nè megaloblasti.

Formula leucocitaria. — Polinucleari neutrofili 70%; Polinucleari basofili 0, Polinucleari cosinofili 5, Linfociti piccoli 27, Linfociti grandi 5, Grossi mononucleari 2, Forse di passaggio 2, Mastrzellen 0.

Non ematozoarii.

Cutireazione alla Pirquet con tubercolina umana (braccio sinistro) e bovina (braccio destro) negativa.

Iniezione intradermica di cmc. di soluzione al millesimo di tubercolina umana in acqua fenicata, (Istituto Sieroterapico Milanese) nessun sintomo reattivo locale, nè generale.

Siero-diagnosi di Wassermann negativa.

Si applicano, in via di prova, impacchi di sublimato all'1% per 24 ore sulle regioni occupate dalla dermatosi e su regioni indenni (braccia), il risultato è sempre negativo, sia riguardo all'accentuarsi delle efflorescenze già in atto, sia riguardo all'apparire di nuove macchie angiettasico emorragiche.

La stasi provocata con lacci facenti varia pressione, sia alle braccia che alle gambe, trattenuta più o meno a lungo nei varii esprimenti, ha dato come risultato un'accentuazione del tono rosso cupo delle efflorescenze esistenti e la comparsa di una *livedo annularis*, che scompariva non appena, tolto il laccio, la circolazione riprendeva normale.

Anche l'applicazione in vari punti del tronco di coppette aspiranti ha dato risultato negativo.

Biopsia. — Il 1° ottobre viene praticata una biopsia alla parte posteriore della gamba destra; si asporta un lembo di cute fusiforme, che arriva in profondità nell'ipoderma, comprendente due efflorescenze annulari contigue a cifra 8. La ferita si cuce con tre punti staccati, e guarisce per prima, lasciando una cicatrice regolare. Attorno alla cicatrice non si nota il formarsi di nuove macchie emoragico-teleangiettasiche.

Inoculazione. — Lo stesso giorno si inoculano frammenti di efflorescenze nel peritoneo di tre cavie. Sino ad oggi (sono trascorsi tre mesi) il risultato di tali inoculazioni si mantiene negativo.

Caratteri morfologici della dermatosi.

Topografia della dermatosi. — La dermatosi occupa gli arti inferiori, ed è simmetrica rispetto alle parti prese; però in punti simmetrici dei due arti, l'aspetto e la quantità delle lesioni non sono identici. Estesa, tranne le dita, a tutta la parte dorsale dei piedi, lasciando completamente indenne la pianta, risale, abbracciati i malleoli, lungo le gambe fin sotto l'articolazione del ginocchio. Delle gambe è maggiormente invasa la parte anteriore, ed un poco più la sinistra che la destra. Delle ginocchia è risparmiata la regione rotulea; preso invece il cavo popliteo; lesioni si notano anche nella coscia nella sua parte postero-interna; non molto numerose ed isolate a sinistra, scarsissime a destra.

Forma e figurazione della dermatosi. — Nei punti di recente invasione la dermatosi è costituita da macchiette puntiformi o lenticolari, a colorito roseo o rosso non molto vivo ed un poco livido, non rilevate affatto sul livello della cute, e senza la più piccola traccia di desquamazione; follicolari di preferenza, come ben si può vedere dall'essere per lo più centrate da un pelo, sebbene ve ne siano anche di extra follicolari. Tali macchie non scompaiono alla pressione; impallidiscono però un poco sotto la lastra diascopica, attraverso la quale si vedono dove piccole chiazze rosso livide o brunastre a contorni sfumati, che sono piccoli focolai emorragici con leggere pigmentazioni, dove alcuni punti rosso lividi, che, sia per la forma rotondeggiante, e a breve linea sinuosa, e per la nettezza dei contorni; sia per qualche segno di ramificazioni, ben visibili colla lente, che spesso presentano, evidentemente corrispondono a piccole angettasie cutanee.

Di queste inizialissime lesioni ne troviamo in discreto numero sparse alla faccia interna delle coscie, e qualcuna alla parte posteriore della gamba sinistra.

In queste stesse regioni si può notare che per lo più due, tre, quattro macchioline angiettasico emorragiche si dispongono su di una linea curva (arco di circonferenza :) e mentre queste ingrandiscono, compaiono in punti intermedi ai primi, o almeno posti su archi della medesima circonferenza, nuove macchioline simili alle precedenti, e viene così a formarsi il primo abbozzo della figura anulare, nel quale tosto si verifica un processo di progressione periferica con esaurimento del fondo verso la parte centrale dell'anello, in seguito al quale la figura anulare si fa dapprima più regolare ed elegante, impartendo alla dermatosi l'aspetto caratteristico che le è proprio, ed aumenta poi progressivamente il diametro della sua circonferenza (vedi Fig. I).

Le figure anulari hanno un contorno dello spessore di qualche millimetro ed un diametro da ½ a 3 cm. Sono costituite da punti emor-

ragici di colorito roseo, e da punti angiettasici di colore un po' più scuro: sono sfumate in roseo più chiaro verso l'esterno, in gialliccio verso l'interno.

L'area compresa nell'anello è di colore giallo bruniccio, dovuto alla pigmentazione lasciata dai focolai emorragici scomparsi per l'esaurimento centrifugo del processo. La pigmentazione è giallo bruna nella parte più periferica dell'area, giallo un poco più chiaro verso il centro; non si notano fatti d'ipotrofia, o pieghettamento od assottigliamento della cute o scolorimento o caduta dei peli od atrofia dei follicoli.

Proseguendo la dermatosi nella sua evoluzione, parecchie figure anulari si fanno contigue per la continua progressione periferica, e dànno luogo per confluenza a nuove forme figurate a cifra 8, ed a frammento di catena, come ben si può vedere alla parte posteriore della gamba sinistra. In altre regioni, come alla parte dorsale dei piedi, alla parte anteriore della gamba sinistra, ed alla gamba destra, dove molte forme circolari hanno confluito, per l'esaurimento di queste in alcuni punti del loro contorno, si ha la formazione di chiazze figurate di varia grandezza.

Tali chiazze hanno forma svariata ed irregolare, ed i contorni presentano una marcata policiclicità, mostrando di essere costituite da archi di cerchio a concavità interna, che risultano ancora con evidenza formati dalle macchioline angettasico-emorragiche caratteristiche.

Nell'interno di queste chiazze la cute presenta un colorito giallo bruno simile a quello che presentano al centro le figure anulari, ed anche qui senza segni d'atrofia della cute, dei follicoli o dei peli. Qua e là, sia presso ai bordi, che nella parte centrale si notano brevi archi, frammenti di forme anulari confluite, che sono costituite da tre, quattro o più macchiette rosse angiettasico-emorragiche.

Tra le chiazze che ora ho descritto, sono

racchiusi lembi di cute sana, a forma irregolare, limitati da archi a concavità esterna, che formano ai loro punti d'incontro angoli molto acuti e che sono quelli stessi, che costituiscono il contorno policiclico delle chiazze figurate.

Non si nota dermografismo, nè l'apparire di macchie emorragico-angiettasiche in punti meccanicamente irritati.

Decorso della dermatosi. — Iniziatasi ai primi dello scorso luglio alla parte distale degli arti inferiori, la dermatosi ebbe decorso progressivo ed abbastanza rapido pei mesi di luglio ed agosto; nel mese di settembre il decorso, pur mantenendosi progressivo, si fece più lento, ed alla fine di settembre (epoca in cui l'ammalato ricoverò nel nostro ospitale), essendo già la dermatosi risalita fino alla metà superiore delle coscie, ancora se ne poteva notare il progredire, sia per dilagazione centrifuga delle forme anulari, sia per comparsa di nuove macchiette angiettasico-emorragiche sempre più in alto sulla coscia. La progressione della dermatosi continuò per circa un mese ancora, poi senza un periodo di stazionarietà della sintomatologia, s'iniziò un periodo di regressione. Questo fu rapido, vedendosi in breve tempo le macchie e le efflorescenze anulari diminuire di tono, contemporaneamente su tutta la regione presa, fino a che, il 10 novembre 1912, giorno in cui fu dimesso dall'ospitale, non presentava, a testimonio delle precedenti lesioni, che reliquati di pigmentazioni, che pure andarono rapidamente scomparendo.

Sulle chiazze in via di scomparsa non fu notata mai traccia di desquamazione.

Alla cute, nei punti occupati sia dall'anello, sia dalla zona gialliccia centrale, non si notano esiti in atrofia a carico della cute dei follicoli, o dei peli.

Reperto istologico. — Biopsiato, come più addietro ho detto, il lembo di cute viene tagliato in due parti comprendenti ciascuna una efflorescenza anulare completa: di queste una è fissata in sublimato acetico, l'altra in alcool.

Fra i diversi metodi di colorazione furono prescelte:

1° La soluzione di carmallume. 2° La colorazione con ematossilina ed Eosin französ, rein für Bluthorpfärbung Vasserblau in soluzione acquosa, che diede i preparati più dimostrativi in quanto alla distribuzione delle emorragie. 3° La soluzione alcoolica di saffranina. 4° Il triacido di Ehrlich. 5° La colorazione di Tänzer Unna per la dimostrazione del tessuto elastico coll'orceina sola, ed orceina e bleu policromo, che fornì preparati utilissimi per la differenziazione dei vasi venosi dagli arteriosi. 6° La colorazione di Van Gieson colla quale spiccano assai bene le alterazioni muscolari. 7° La colorazione di Bizzozero al picrocarmino, ecc.

L'esame istologico dà questo reperto:

In entrambe le efflorescenze biopsiate si hanno le medesime alterazioni istologiche, onde per evitare inutili ripetizioni, riunisco i due reperti in tutto quello che hanno di comune, riservandomi di parlarne isolatamente solo nel dire delle alterazioni vasali, che sono le più importanti del quadro, e per le quali notansi nei due pezzi differenze di sede.

Epidermide. — Di normale spessore, presenta zaffi interpapillari di forma e volume pure normale: nè il reticolo malpigliano nel suo assieme, nè le cellule, che lo compongono, isolatamente, presentano alterazioni di forma, volume o colorabilità. Lo strato granuloso è costituito da un solo ordine di cellule piuttosto povere di eleidina; è però conservato in ogni punto.

Lo strato lucido non è visibile; lo strato corneo è di spessore normale: si presenta in qualche punto sfaldato, senza segni di paracheratosi.

Derma ed ipoderma. — Il derma papillare, il reticolare e l'ipoderma sono normali quanto alla posizione, alla forma, ed all'estensione. I fasci collageni sono però un poco rigonfi, rilassati, ed hanno un aspetto un poco diafano,

quantunque conservino la loro normale colorabilità. Il tessuto elastico ha distribuzione normale.

Sistema circolatorio sanguigno della cute. — Sia nel derma, che nell'ipoderma esistono a carico dei vasi alterazioni notevoli, che costituiscono il reperto anatomo patologico più importante della dermatosi. Dette alterazioni interessano il sistema circolatorio sanguigno della cute nella sua totalità, dai grossi vasi dell'ipoderma, ai vasi terminali delle papille.

Trattandosi di un reperto di fine interpretazione, non credo inopportuno far precedere alla descrizione delle alterazioni qualche nota che serva a mostrare quali criterii si siano seguiti nello studio di esse. È noto che il sangue arriva alla pelle per mezzo dei vasi relativamente cospicui (rami cutanei dell'arteria macroscopica) che decorrono immediatamente al disotto dello strato sottocutaneo, e che qui si anastomizzano in un piano orizzontale, dal quale partono vasi, che attraversano obliquamente l'ipoderma, ed arrivando alla faccia inferiore del derma reticolare, si anastomizzano fra loro a formare il plesso sotto-dermico, dal quale a loro volta partono nuovi vasi, che portandosi obliquamente in alto fin sotto le papille, formano il plesso sottopapillare. Dal plesso sottopapillare infine si staccano i vasi terminali, che vanno a formare le anse papillari.

I vasi della circolazione papillare, ed anche quelli degli strati superiori del derma reticolare, sono canali endoteliali semplici; solo in vicinanza all'ipoderma e nell'ipoderma, si trovano vasi muniti delle tre tuniche, intima, media ed avventizia, fra i quali possono con criterî sicuri distinguersi le arterie dalle vene.

E questa distinzione è possibile in base ai seguenti dati istologici. Nelle arterie (preparati colorati con orceina) spicca netta e pieghettata la limitante interna, e la media è essenzialmente costituita da muscolatura liscia e compatta con fibre longitudinali e fibre trasversali o circolari: nelle vene invece, che hanno

un lume più irregolare, non spicca una membrana interna distinta, facente sì che i contorni del vaso sieno nettamente limitati, e vi è nella tunica media un minor numero di fibre muscolari, e più numerose fibre elastiche, le quali sono ordinate in anelli concentrici.

Questi i criterî differenziali, dirò classici, tra arterie e vene, che sono portati dal Mibelli, da Ehrmann e Fick, da Cornil e Rauvier, dal Testut, ecc., e che ho attentamente seguito nel mio studio istologico.

Disponendo poi di numerose serie di preparati, ho potuto convalidare la differenziazione coi criterii della ramificazione e distribuzione del vaso. Da quanto ho premesso risulta, che dovendo io descrivere alterazioni vasali, che interessano tutto il sistema circolatorio sanguigno della cute, allorchè si tratterà di vasi cospicui dell'ipoderma e della parte profonda del derma reticolare sarò autorizzato, in base ai criterî suesposti, a parlare di alterazioni a carico di arterie e di vene: arrivato poi alla parte superiore del derma reticolare ed al corpo papillare, non potrò più parlare di alterazioni arteriose o venose, ma semplicemente di alterazioni vasali.

I. *Alterazioni che si osservano nella parte del territorio vascolare sanguigno della cute, in cui è possibile la differenziazione tra vene ed arterie.*

Pezzo I. (fissato in sublimato acetico). — Le alterazioni sono a carico di un fascio neurovascolare decorrente nella profondità dell'ipoderma.

Vena. — La vena presenta tutte le tuniche irregolarmente infiltrate da cellule rotonde mononucleate piccole, a nucleo fortemente colorabile, a tipo cioè linfocitario. L'avventizia appare alquanto dissociata nei suoi elementi. La tunica media presenta uno spessore maggiore che di norma, il quale non è dato però da un ipertrofia delle singole fibro-cellule: e neppure da un aumento numerico di queste, ma solo dal fatto, che le fibro-cellule muscolari sono

uniformemente su tutta la tunica media dissociate, spostate ed allontanate fra di loro. Tale dissociazione è più imponente nei fascetti periferici, è però palese anche nei più interni.

Si può poi notare come nel suo assieme la tunica media assuma un aspetto lucente, semidiafano, omogeneo e non si lasci colorare che assai debolmente dall'eosina. Delle fibro-cellule non si riesce più a distinguere i contorni; anche il nucleo non sempre è visibile, e si presenta granuloso, retratto, a margini irregolari.

Numerose sono le fibre elastiche; di calibro abbastanza rilevante, si mostrano evidentemente disposte ad anelli concentrici; di questi il più interno è il meglio conservato, e solo in qualche punto di esso le fibre si presentano frammentate; gli altri invece si presentano in parecchi punti guasti o scontinui, e tali alterazioni raggiungono il massimo alla periferia, dove è, come ho detto, maggiore la dissociazione delle fibre muscolari. L'intima presenta le cellule endoteliali rigonfie, e si nota a carico dell'endotelio stesso un processo proliferativo, che occupa il lume del vaso, ostruendolo.

Riscontriamo cioè nella vena in esame un endoflebite obliterante accompagnato da un processo infiltrativo diffuso e degenerazione della tunica media (Vedi Fig. III).

Arteria. — L'arteria è sana: non si nota in essa traccia d'infiltrazione od alterazioni flogistiche. Anche nell'arteria la tunica media si presenta di spessore maggiore che di norma; questo aumento di spessore non è apparente, come nella vena, e dato da una dissociazione delle fibro-cellule che lo compongono, ma è la conseguenza di una vera iperplasia ed ipertrofia delle fibro-cellule stesse. L'ipertrofia della tunica media è causa di una diminuzione di lume del vaso.

La tunica media nel suo assieme e le singole fibrocellule hanno aspetto al tutto normale e non presentano alcun carattere degenerativo.

Nervo. — Non presenta alterazioni di sorta.

Pezzo II. (fissato in alcool).

Vena — In questo preparato si osservano alterazioni identiche a quelle sopra descritte, a carico di una vena, che non decorre più nella profondità dell'ipoderma, ma nella parte inferiore del derma reticolare: la stessa infiltrazione di cellule linfocitarie; la proliferazione endoteliale è anche più ostruente che negli altri preparati: si nota pure qui dissociazione e degenerazione jalina delle fibro cellule muscolari e frammentazione delle fibre elastiche nella tunica media.

Arteria. — Pure decorrente nella profondità del derma reticolare, non presenta alcuna alterazione patologica.

II. *Alterazioni che si osservano nella parte del territorio vascolare sanguigno della cute in cui non è più possibile la differenziazione tra arterie e vene.*

Il reperto è identico per entrambi i pezzi e lo riassumo in uno solo.

A carico di questa parte del sistema circolatorio sanguigno si osservano una notevole proliferazione capillare ed alterazioni vasali. Della proliferazione capillare dirò solo, che si può vedere in qualunque punto dell'efflorescenza: in quanto alle alterazioni vasali, esse sono sparse senza regola alcuna nel derma papillare e reticolare, e si possono a mio avviso dividere in due gruppi:

a) Alterazioni vasali con infiltrazione ed alterazioni flogistiche. — Esaminando un preparato a piccolo ingrandimento, spiccano attorno ai vasi numerosi focolai più o meno imponenti d'infiltrazione, che si vede costituita da piccole cellule rotonde mononucleate, con nucleo fortemente colorabile, a tipo cioè di piccoli linfociti e da qualche cellula polinucleare. L'infiltrazione interessa le tuniche ed anche per un buon tratto il connettivo circostante. Alle cellule d'infiltrazione sono commisti numerosi globuli rossi bene conservati, che si dif-

fondono pel collageno anche al di là dell'infiltrazione. Osservando poi minutamente ed a più forte ingrandimento il vaso, si vede come le cellule d'infiltrazione abbiano portato una dissociazione degli elementi delle tuniche vasali, e si può rendersi ragione del come attraverso le smagliature di queste, abbiano potuto fuoruscire globuli rossi, di cui già ho rilevato la presenza attorno al vaso.

Qua e là in qualcuno dei vasi infiltrati si può riconoscere una proliferazione endoteliale. Dove nelle tuniche son visibili fibrocellule muscolari, queste presentano degenerazione jalina.

b) Alterazioni vasali senza infiltrazione, nè fenomeni flogistici.

Si trovano vasi per nulla infiltrati, e con intima normale, che presentano una notevole ectasia, la quale non è uniforme, ma ben spesso irregolare, perchè fatta da una certa varicosità dei medesimi. Si notano però anche dilatazioni regolari, vere dilatazioni sacciformi dei capillari stessi, completamente tappezzate dall'entotelio del vaso (Vedi Fig. II). Alcuni di questi capillari ectasici, che sono talvolta isolati, talvolta riuniti in isvariati intrecci, si presentano ripieni di sangue; ma per lo più sono pressocchè vuoti, contenenti poche emazie, mentre si vede il sangue stravasato vicino al vasellino ectasico.

Le pareti di questi vasi coi loro elementi divaricati, come sfibrati, permettono la fuoruscita dei globuli rossi; in qualche punto si ha rottura del vaso sfiancato ed emorragia per rexin.

Avvenuta in un modo o nell'altro si nota una infiltrazione ematica, ad emazie pressocchè tutte ben conservate, dell'avventizia del vasellino ectasico o rotto, e del connettivo ad esso circostante.

Sistema linfatico. — Non presenta alterazioni notevoli; si possono però osservare forti dilatazioni a carico dei vasi e delle lacune linfatiche.

Annessi cutanei - Muscoli. — Si rilevano al-

terazioni notevoli a carico dei muscoli lisci della pelle, sia degli erettori dei peli, che degli obbliqui. Nel suo insieme il muscolo sembra ipertrofico per il fatto che ha perso la sua compatezza mostrandosi ora uniformemente, ora irregolarmente rilassato. Si può vedere come il fascio muscolare non sia più a contatto diretto coi circostanti fasci collageni: attorno ad esso si notano spazii chiari, di varia grandezza, limitati da fibrille trasparenti e assai nette, che mantengono fisso il muscolo stesso al derma; spazii simili si formano nell'interno del muscolo, fra gli uni e gli altri fasci divaricati, e sono spesso fra loro e coi primi comunicanti. Nei detti spazii è contenuto un liquido incolore, trasparente, in cui qualche volta si trovano dei globuli rossi.

Così dissociate le fibro-cellule non tardano a presentarsi per se stesse alterate. Si fanno più piccole, di aspetto jalino, nei preparati con ematossilina ed eosina appaiono colorate in rosso eosina pallido, il nucleo si fa granuloso, irregolare nei contorni, sino a diventare talvolta spiraliforme.

Follicoli piliferi. — Nessuna alterazione si nota a carico dei follicoli piliferi, e neppure a carico delle annesse ghiandole sebacee e dei peli. Tutto all'ingiro del follicolo notansi numerosi vasi ectasici o rotti con infiltrati e stravasi sanguigni, ed inoltre assai viva proliferazione di capillari sanguigni.

Ghiandole sudorifere. — Non presentano alcuna alterazione; i pressi del glomerulo sono spesso sede di emorragie.

Queste le risultanze cliniche ed istologiche del presente caso di Purpura Annularis Teleangiectodes, dalle quali risulta con evidenza la tipicità della malattia avendo le peculiarità stabilite per essa dal Majocchi: solo in qualche particolare il mio caso si stacca dalla classica descrizione.

Il Majocchi in fatti distingue nella Purpura Annularis Teleangiectodes tre periodi evoluti-

vi, e cioè: un periodo asgiettasico; un periodo emorragico pigmentario ed un periodo atrofico. Il mio caso, mentre riprodusse con fedeltà i due primi periodi anzidetti non giunse al terzo: ciò nonostante la sua obbiettività fu tale, da non lasciare alcun dubbio, che si debba riferire alla forma del Majocchi. Sono caratteri della dermatosi ormai ben stabiliti: (Majocchi, VII Congresso Internazionale di Dermat. e Sifil., VIII seduta), la costante caratteristica morfologia (sopratutto le macchiette rosso livide, puntiformi, migliariformi; le emorragie ed ectasie vasali); la topografia costante agli arti, specie inferiori, dove s'inizia, (rarissima al tronco); la disposizione topografica simmetrica della dermatosi; la durata piuttosto lunga, senza *poussées*, l'involuzione spontanea in pochi mesi fino ad un anno, favorita però da una cura termale, o di fanghi solforosi.

Tali caratteri esistevano, con grande evidenza, nel presente caso. Nè deve sorprendere o allontanare dalla diagnosi di purpura annularis teleangiectodes la mancanza di atrofia od alopecia nelle zone centrali delle figure anulari; giacchè tale evenienza fu già verificata in parecchi dei casi di cui si compone la letteratura di questa interessante dermatosi (Vignolo, Lutati, Brandweiner, Balzer e Galup, Ossola, Truffi).

Il Truffi presentando un caso di Purpura annularis, nel quale faceva difetto il periodo atrofico, osservava come il fatto potesse essere spiegato ammettendo una minore gravità delle modificazioni di nutrizione della cute, legate alle alterazioni delle pareti vasali, e faceva notare come del resto il Majocchi parlasse di leggere atrofie e di alopecie eventualmente anche temporanee.

Il decorso della dermatosi, diversamente da quello delle altre forme di porpora, è per solito lento, della durata di qualche mese ad un anno: nel mio malato fu complessivamente di poco più che quattro mesi, senza presentare

mai nè eruzioni improvvise, nè eruzioni ricorrenti in forma parossistica sì frequente in altre porpore; ed in capo a questo tempo volse spontaneamente alla guarigione. Non vi fu mai desquamazione sulle chiazze in via di scomparsa, che non lasciavano atrofia, ma solo reliquati di leggere pigmentazioni, che rapidamente scomparivano.

Una questione non peranco risolta nella malattia del Majocchi è il modo di formazione delle figure anulari. Il Majocchi nelle sue diligenti osservazioni lo giudica duplice, e cioè: o una chiazzetta iniziale si allarga per progressione centrifuga, mentre il fondo si esaurisce presso il centro, facendosi gialliccio: oppure diverse piccole angettasie si dispongono in linea curva, su archi di una medesima circonferenza che poi completano confluendo, e solo in un secondo tempo presentano il processo di progressione centrifuga.

Nel mio malato osservai sempre questo secondo modo di formazione delle figure anulari, che per il Majocchi è il meno frequente e mai dalla progressione periferica di una sola macchietta angiettasica emorragica isolata vidi il formarsi di un anello.

Anche la patogenesi della malattia è tuttora oscura.

Il Majocchi nella sua classica memoria, dimostra insostenibile alla stregua dei casi e dei fatti finora raccolti l'ipotesi, che la Purpura Annularis Teleangiectodes sia una manifestazione di sifilide; anche nel presente caso nulla vi era, che deponesse per la esistenza di questa infezione.

Non è ancora ben definito quale sia l'importanza della tubercolosi nella patogenesi della purpura annularis: il Majocchi, nei casi da lui osservati, ha sempre potuto escludere la natura tubercolare. Vignolo, Lutati, Balzer e Galup, invece misero in rapporto la dermatosi colla diatesi tubercolare. Radaelli trovò concomitante la tubercolosi in atto.

Nel mio malato è esclusa la sifilide, la tubercolosi in atto ed anche la diatesi tubercola-

re; si tratta di un giovane in ottime condizioni di salute nel quale, senza cause predisponenti apprezzabili, ad un dato momento entra in campo un'azione tossica, che senza menomamente turbare lo stato generale, è causa del manifestarsi della dermatosi. La causa tossica, la cui natura a noi sfugge completamente, permane per un periodo di tempo abbastanza lungo, quasi quattro mesi, dopo il qual tempo viene a mancare, senza ragione apparente, ed allora, sospesa la causa, che la manteneva in atto, la dermatosi si arresta, ed in un tempo breve, quello soltanto strettamente necessario alla riparazione delle lesioni esistenti, si ha la guarigione.

La teoria tossica è la più appoggiata dal Majocchi, il quale scrive, che se anche non arriviamo ad afferrarla, a dimostrarla, questa causa tossica, basandoci sul reperto istologico, dobbiamo ammetterla, perchè ogni qualvolta si hanno lesioni dell'intima dei vasi, specie con neoformazione d'essa, giustamente si presume, che vi sia stato l'intervento di qualche sostanza tossica, che abbia provocato uno stimolo sull'intima stessa.

Per quanto riguarda il reperto anatomo-patologico della dermatosi, il Majocchi afferma, che quali fatti anatomo-clinici spiccano le emorragie puntiformi e le angiettasie capillari, dalle quali provengono le macchiette rosso livide: nel reperto isto-patologico alterazioni costanti sono l'endoarterite obliterale e le ectasie di capillari, nonchè delle piccole arterie: talvolta con formazione di aneurismi puntiformi e rottura dei medesimi.

In luogo dell'endo-arterite, che il Majocchi interpreta come alterazione principale e prima del quadro, nel presente caso esiste l'endoflebite: le alterazioni secondarie invece (degenerazione jalina delle pareti dei capillari, ectasie, aneurismi, rotture, emorragie, alterazioni muscolari) sono le identiche già descritte dal Majocchi.

Volendo risalire, sebbene si tratti di un caso isolato, ad una interpretazione del reperto, si

arriva facilmente a questa: invece di un endo-arterite obliterante di una arteriola cutanea, esordita gradatamente, in seguito alla quale i vasi a valle vengono a subire un processo di lenta involuzione (degenerazione jalina) e si fa sentire un aumento di pressione nella circolazione venoso-linfatica nel distretto circostante al vaso obliterato, e così si hanno le ectasie e la rottura dei vasi e le emorragie; nel mio caso invece l'alterazione prima sarebbe stata un endo-flebite obliterante, che per progressiva riduzione del lume vasale, portò una stasi nei vasi a monte, causa di disturbi trofici delle pareti e di una distensione dei medesimi, con formazione di ectasie, aneurismi migliari, rottura delle pareti, fuoruscita di globuli rossi per diapedesin e per rexin.

Ma l'interpretazione anche più dettagliata di questo reperto, riguardo al meccanismo di formazione delle figure anulari, messo in rapporto colla presenza nella cute dei coni vascolari, fu oggetto di una comunicazione del chiarissimo prof. A. Pasini alla riunione del dicembre 1912 della Società Dermatologica Italiana (Vedi resoconto giornale Ital. Malat. Ven. e Pelle - Fasc. I, 1913).

SPIEGAZIONE DELLE FIGURE.

FIG. I. — Fotografia della gamba destra dell'ammalato, presa al momento del suo ingresso nell'ospitale. Si può vedere la distribuzione delle chiazze emorragiche ed il loro modo di confluire. Appena si può intravedere la figurazione anulare delle chiazze emorragiche stesse, essendomi riuscito impossibile differenziare meglio colla fotografia il colorito rosso emorragico dell'anello da quello giallo pigmentario del fondo. L'alternarsi di punti emorragici e punti angiettasici lungo l'anello è reso da una certa irregolarità e sinuosità della linea di contorno dello stesso.

FIG. I.

Fig. II. — Vena della profondità dell'ipoderma infiltrata in tutte le tuniche, e con proliferazione dell'intima. Arteria corrispondente affatto sana.

Fig. II.

Fig. III. — Infiltrazione e spandimento di emazie attorno ai vasi capillari della rete papillare: dilatazione sacciforme di un capillare.

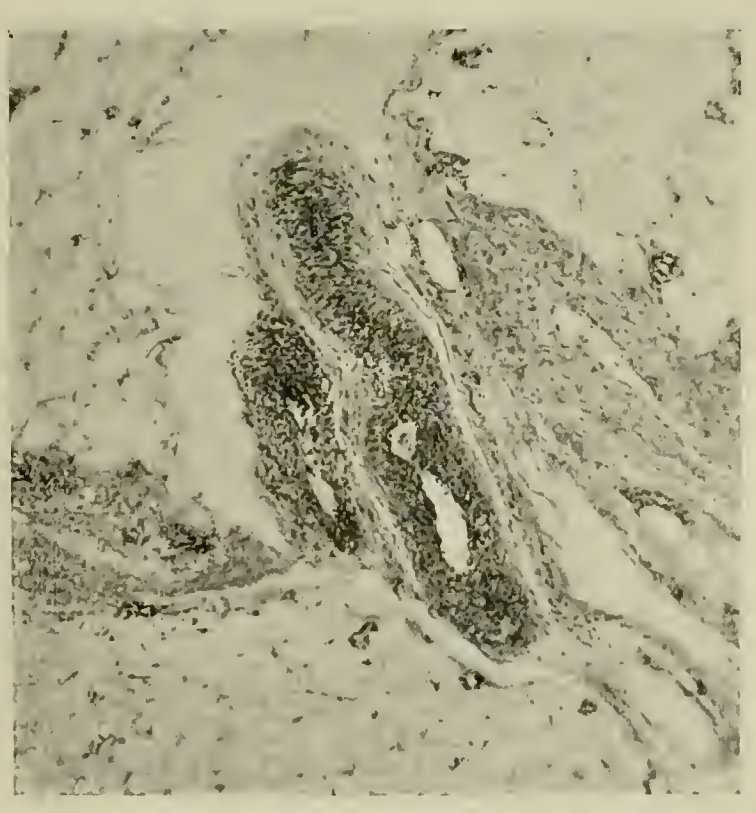

Fig. III.

BIBLIOGRAFIA.

MAJOCCHI: Sopra una dermatosi teleangiectode non ancora descritta (Purpura annularis). Gior. Ital. Malattie Veneree e Pelle. Fasc. II, 1896.

— Purpura annularis teleangiectodes (teleangie tasia folliculares annullata). Archiv. f. Dermat. und Syphilis, 1898. Festschrift zu Tren von F. F. Pich.

— Purpura annularis teleangiectodes. R. Accademia delle Scienze dell'Istituto di Bologna, 29 maggio 1904.

— Sulla purpura annularis teleangiectodes. Atti VII Congresso Internazionale Dermatologia e Sifilografia, tenutosi in Roma. Aprile 1912.

ARNDT (1): Purpura annularis teleangiectodes. Verhand. d. Berlin. Dermat Gesellsch. 14 Mai 1907. Dermat Zeitschrift 1907. Bd. 14. 5.505.

— Atti VII Congresso Internazionale Dermatologia e Sifilografia. Roma 1912 (Discussione).

BALZER ET GALUP (2): Purpura annulaire téleangiectasique. Soc. franc. de dermat et syph. Seance, 9 Janvier 1808. Bulletin N. 1.

BALZER: Atti VII Congresso Internaz. Dermat. e Sifilografia. Roma, aprile 1912 (Discussione).

BRANDWEINER (3): Purpura annularis teleangiectodes. Wiener dermatol. Gesellschaft, 29 May 1905 und Archiv. für Dermat. und Syphilis. Br. 77 5.122.

— Purpura annularis teleangiectodes Monatsh. für praktische Dermat. 1906. Bd. 43 5.529.

— Purpura annularis teleangiectodes. Wiener dermatol. Gesellschaft, 23 Februar 1910, und Archiv. f. Dermat. und Syphilis. Bd. 103 5.366.

— Weitere Mithelungen über Purpura annularis teleangiectodes. Dermatologische Wochenschrift. Bd. 55, N. 42, 1912.

EHRMANN (4): Ein neues Gefässymtom bei lues. Wiener medig. Woch. N. 16, 1907.

— Ueber die durch syphilitische Gefässveranderungen bedingten Gefässplänomene der Haut. Kongres für innez Medezin, XXV Kongress. Wien 1908, 5, 1912.

— Weitere Mittheilungen über syphilitische Veränderungen der Hautgefässe und die damit Zusammenhängenden Phänomen. Archiv. f. Dermat und Syphilis. Br. 113, 1912, 5.261.

FERRARI (5): Purpura annulare teleangiectode. Atti Società Italiana Dermatologia e Sifilografia. Roma, 20 dicembre 1907.

HAMMER (6): Purpura teleangiectodes. Verhandl. der 78 Versammlung deutscher Naturfortscher und Aezte. Sitz. 19 September 1906.

HERXHEINER und KOHLER (7): Drei Fälle von Stauungsdermatose (Purpura annularis teleangiectodes) Verhand der deutschen dermat. Gesellschaft. Frankfurt, 1908.

KREN (8): Ein Fall von Purpura teleangiectodes annularis oder teleangiectasia follicularis annulata. Verhand der Wiener dermat. Gesellschaft. Sitzung 5 Dezember 1906. Arch. f. Dermat. und. Syphilis. Bd. 87. Heft 2-3, 5,435.

LINDENHEIM (9): Purpura annularis teleangiectodes. Archiv. f. Dermat und Syphilis. Bd. 113, 5.689, 1912.

OPPENHEIM (10): Atti VII Congresso Internazionale di Dermatologia e di Sifilografia. Discussione all'argomento « Purpura annularis telengiectodes ». Roma, aprile 1912.

OSSOLA (11): Contributo allo studio clinico ed anatomopatologico della Purpura annularis teleangiectodes (Majocchi). Giornale Italiano malattie veneree e pelle. Fasc. I, 1911, pag. 250.

RADAELI (12): Sopra un caso di Purpura annularis teleangiectodes. Giorn. Italiano Malattie veneree e pelle. Fasc. III, 1911, pag. 381.

SACHS (13): Purpura annularis teleangiectodes. Verhandl. d. Wiener dermat. Gesellschaft, 12 Januar 1910, und Wiener Klin. Wochenschrift, 1910, 5.958.

TRANWINSKI (14): Ueber persistierende teleangiectatische Hautveränderungen nach Spätlues. Monatsh. für pratitische. Dermat, Bd. 50, 15 Januar -910.

TRUFFI (15): Purpura annularis teleangiectodes (Majocchi). Giornale Italiano Malattie Veneree e Pelle. Fasc. I, 1912, pag. 107.

VERROTTI (16): Un caso di purpura annularis teleangiectodes (Majocchi). Giornale Internazionale delle Scienze Mediche. 21 febbraio 1911. Fasc. IV.

VIGNOLO-LUTATI (17): Un caso di purpura annularis teleangiectodes. Atti della Società Italiana di dermatologia e sifilografia, 1908, in Gior. Ital. Malattie Veneree e Pelle. Fasc. II, 1909, pag. 282.

— Purpura annularis teleangiectodes (Majocchi). Archiv. f. Dermat. und Syphilis. Bd. 114, I Heft ed Atti VII Congresso Internazionale Dermatologia Sifilografia. Roma, aprile 1912.